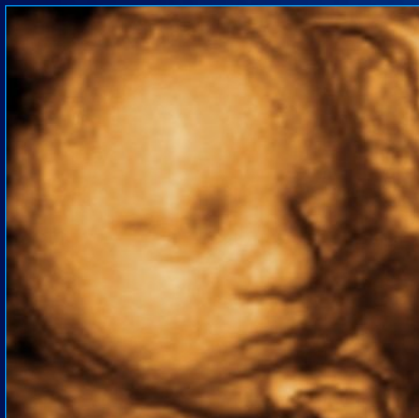
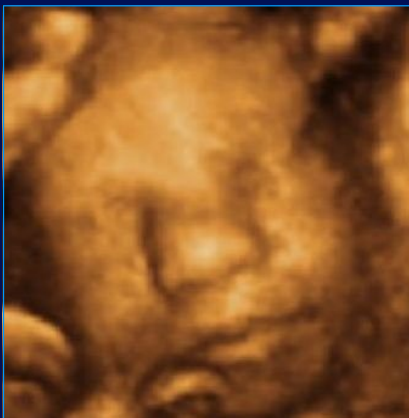
Toate aceste informații sunt disponibile pe larg on line, pe site-ul Spitalului Filantropia, [www.spitalulfilantropia.ro](http://www.spitalulfilantropia.ro) Site-ul Fundației de Medicină Fetală, [www.fetalmedicine.com](http://www.fetalmedicine.com), conține și un curs pentru pacienți (viitoare mămici), curs care este disponibil și în limba română. Astfel puteți afla direct informații despre criteriile de calitate pe care trebuie să le respecte examenele medicale care sunt efectuate în cursul sarcinii dumneavoastră.



**Informați-vă despre sarcină din surse profesioniste!**

Adresați-vă cât mai devreme medicului dumneavoastră sau direct, telefonic, la Departamentul de Medicină Fetală de la Spitalul Filantropia, pentru a beneficia de programul de screening de trimestrul I!

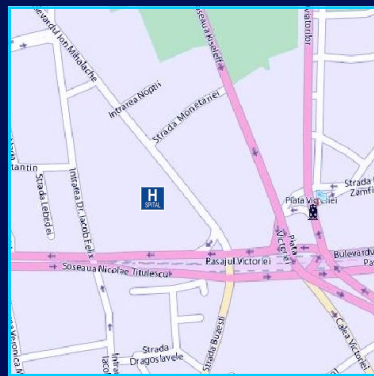
Spitalul Filantropia

Adresă: Bd. Ion Mihalache nr.11,  
sector 1, București

Phone: 021/318.89.30 /262;

e-mail: [filantropia\\_2006@yahoo.com](mailto:filantropia_2006@yahoo.com)

site: [www.spitalulfilantropia.ro](http://www.spitalulfilantropia.ro)



# SPITALUL FILANTROPIA BUCUREȘTI

## DEPARTAMENTUL DE MEDICINA FETALA



### ◆ ECOGRAFIA DE TRIMESTRUL I.

Translucența nucală. Protocolul Fundației de Medicină Fetală de la Londra (FMF), de evaluare a sarcinii în trimestrul I (între 11 săptămâni și 13 săptămâni +6 zile)

### ◆ ECOGRAFIA DE TRIMESTRUL AL II-LEA

Evaluarea morfologiei fetale

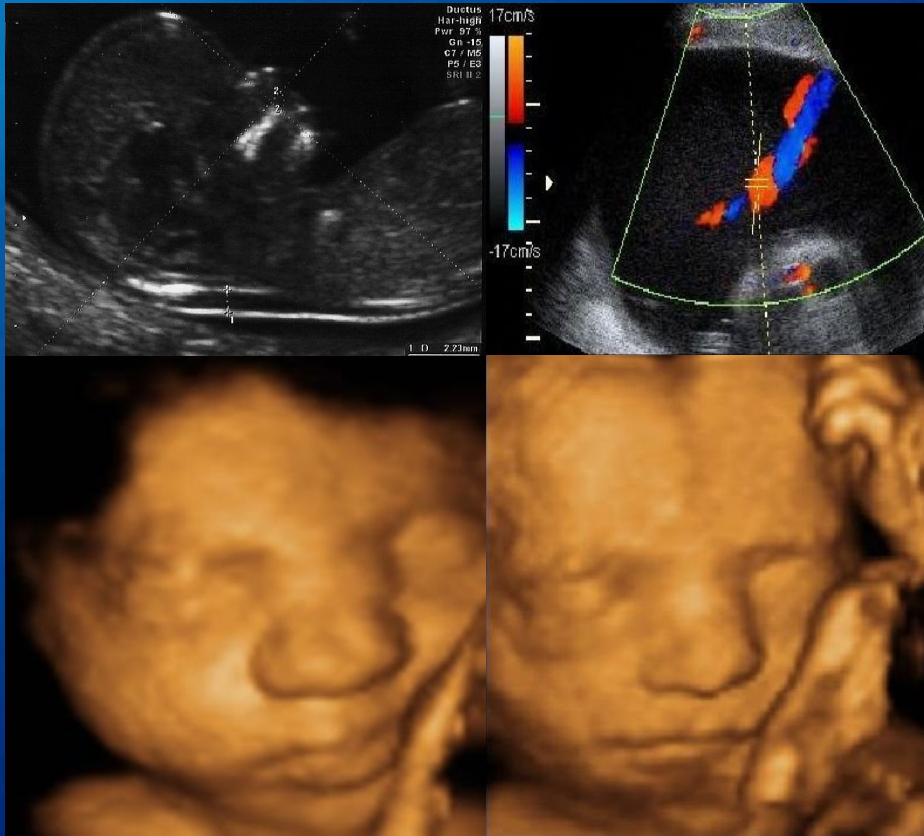
### ◆ ECOGRAFIA DE TRIMESTRUL AL III-LEA

Starea de bine a fătului.

### ◆ CONSULTAȚII DE MEDICINA FETALA

pentru sarcinile cu risc sau cu patologie fetală

În această broșură găsiți informații despre ecografiile de sarcină și despre protocolul de screening în trimestrul I de sarcină al Fundației de Medicină Fetală (testul de trimestru I pentru sindrom Down, cum este cunoscut), protocol de care puteți beneficia la Spitalul Filantropia.



**Departamentul de Medicină Fetală** este unul din proiectele de dezvoltare de la Spitalul Filantropia din București, proiecte inițiate și coordonate de directorul spitalului, Profesor Dr. Gheorghe Peltecu. Acest proiect se desfășoară în colaborare directă cu Profesorul Kypros Nicolaides și Fundația de Medicină Fetală (FMF – Fetal Medicine Foundation) de la Londra, lideri mondiali în domeniul ecografiei obstetricale și al evaluării precoce a sarcinii (screening de trimestrul I).

În Departamentul de Medicină Fetală de la Spitalul Filantropia puteți beneficia atât de ecografiile de rutină necesare în sarcina normală, ecografiile pe care le însoțim de explicații, într-un mediu prietenos de care se pot bucura și familiile viitoarelor mămici, cât și de consult și urmărire la cel mai înalt standard profesional, în cazul sarcinilor cu risc și al sarcinilor cu probleme fetale. De asemenea, în departament se efectuează manevre diagnostice invazive, atât în trimestrul al II-lea de sarcină (amniocenteză), dar, mai ales, la sfârșitul trimestrului I (biopsie de vilozități coriale – CVS).

## I. Ecografia de trimestrul I. Translucența nucală

Cel mai popularizat rol al ecografiei de trimestrul I este estimarea riscului genetic (a riscului pentru sindromul Down), care include măsurarea translucenței nucale. De fapt, rolurile examenului ecografic în trimestrul I sunt multiple și foarte importante: stabilirea numărului de feți și a viabilității lor, precum și evaluarea factorilor de risc pentru majoritatea problemelor importante care pot apărea în cursul sarcinii.

Uneori, ecografia de trimestru I evidențiază probleme, inclusiv oprirea în evoluție a sarcinii. Este în interesul pacientelor (și de ajutor pentru medici) să afle despre aceste probleme cât mai devreme în sarcină.

## II. Ecografia de trimestrul al II-lea. Evaluarea morfologiei fetale

Ecografia de trimestrul al II-lea presupune evaluarea detaliată a morfologiei (anatomiei) fetale. Ecografia de trimestrul al II-lea este, de cele mai multe ori, un moment plăcut, când viitoarea mămică și familia află că fătul s-a dezvoltat normal și când se pot vedea imagini clare ale feței copilului, inclusiv în reconstrucție 3D/4D. Trebuie înțeles însă că această ecografie rămâne, în esență, un examen medical important, care presupune concentrare din partea medicului și răbdare din partea pacientei. Examinarea 3D/4D nu aduce informații de interes medical, în plus față de examinarea 2D, ci reprezintă doar o modalitate de a obține imagini mai ușor de interpretat de către viitorii părinți.

## III. Ecografia în trimestrul al III-lea. Starea de bine a fătului

În trimestrul al III-lea de sarcină, putem evalua ecografic creșterea și starea fetală (ce greutate are și cum se simte în burtică copilul dumneavoastră).

### Protocolul Fundației de Medicină Fetală de la Londra, pentru evaluarea sarcinii în trimestrul I.

În prezent, este posibil ca viitoarele mămici să obțină informații foarte importante despre sarcina pe care o poartă, încă de la începutul acesteia (10-14 săptămâni). Pentru a vă putea bucura de beneficiile complete ale evaluării de trimestrul I, este necesar ca aceasta să se facă într-un cadru optim, cu o anumită structură organizatorică, care să permită obținerea și corelarea, în timp util, a tuturor datelor necesare. Cel mai eficient protocol de screening de trimestrul I este cel dezvoltat de Fundația de Medicină Fetală (FMF) de la Londra. Profesorul Kypros Nicolaides, directorul FMF, este cel care a descris folosirea translucenței nucale în calcularea riscului pentru sindromul Down, în trimestrul I.

Din octombrie 2009, protocolul FMF este aplicat în evaluarea sarcinilor în trimestrul I, la Spitalul Filantropia. Protocolul constă, practic, din prelevarea unei probe de sânge la 10 – 11 săptămâni de gestație și dintr-un examen ecografic detaliat, cu interpretarea combinată a rezultatelor biochimice și ecografice, la 11 – 14 săptămâni de gestație. **Acest program public se adresează tuturor gravidelor din București și din țară, la vârsta de sarcină de 11 – 13(+6 zile) săptămâni.**